Aus dem Pathologischen Institut der Universität Göttingen
Vorstand: Prof. Dr. Gg. B. Gruber

Beitrag zur Frage amniotischer Mißbildungen in Verbindung mit hypoplastischer Entwicklungsstörung.

Dissertation
zur Erlangung des Doktorgrades
der Medizinischen Fakultät
der Georg-August-Universität zu Göttingen

vorgelegt am 12. Juli 1938

von
Fritz-Günther Seeliger
aus Wolfenbüttel

Göttingen 1940

Buchdruckerei Martin Saß & Co., Göttingen

Dekan: Prof. Dr. W. Krantz.

Berichterstatter: Prof. Dr. Gg. B. Gruber.

Tag der mündlichen Prüfung: 28. 4. 1939.

Meinen Eltern

zum

Gedächtnis

Digitized by the Internet Archive
in 2026

https://archive.org/details/IA40154001_0504

Aus dem vielseitigem Gebiet der menschlichen Mißbildungen soll in dieser Arbeit über zwei mißgebildete Foeten berichtet werden, die im Pathologischen Institut zu Göttingen zur Sektion kamen. Diese beiden Fälle stellen sogenannte amniotische Mißbildungen dar, von denen die erste mißgebildete Frucht insofern eine besondere Beachtung verdient, als sie ein Gebiet berührt, welches in den letzten Jahren besonders in den Vordergrund wissenschaftlicher Erörterungen getreten ist, die Erbbiologie.

Wenn diese erste mißgebildete Frucht, so wie sie vor uns liegt, auch nicht einen der schwersten Grade der menschlichen amniotischen Mißbildungen darstellt, so sind die äußeren Erscheinungsformen und die Frage der Entstehungsursache dieser Mißbildung von grundlegender Bedeutung.

Histologische Untersuchungen an beiden Foeten sollen einen Aufschluß über jene pathologischen Veränderungen gewähren, die als Endzustände amniogener Schädigung zurückgeblieben sind.

Beobachtung I:

S. 755/37.

39 cm lange männliche Frühgeburt, deren ausgeweideter Rumpf und Hirnschädel mit Photographien des ursprünglichen Äußeren uns von den Herren Prof. Dr. Henschen und Dr. Heijl in Stockholm freundlichst zur Verfügung gestellt worden ist.

In Formalin fixiert wurde die Frucht dem Pathologischen Institut übersandt. Nähere Angaben über den Verlauf der Schwangerschaft und der Geburt, über das Alter des Kindes, wie auch über die Eltern bestehen nicht. Ob das Kind gelebt hat, bleibt ungewiß. Leider wurden die Eihäute und die Placenta nicht mitge-

schickt, so daß man pathologische Veränderungen an denselben nur vermuten, nicht aber mit Sicherheit annehmen kann.

Das Äußere der Frucht geht aus Abbildung 1 hervor.

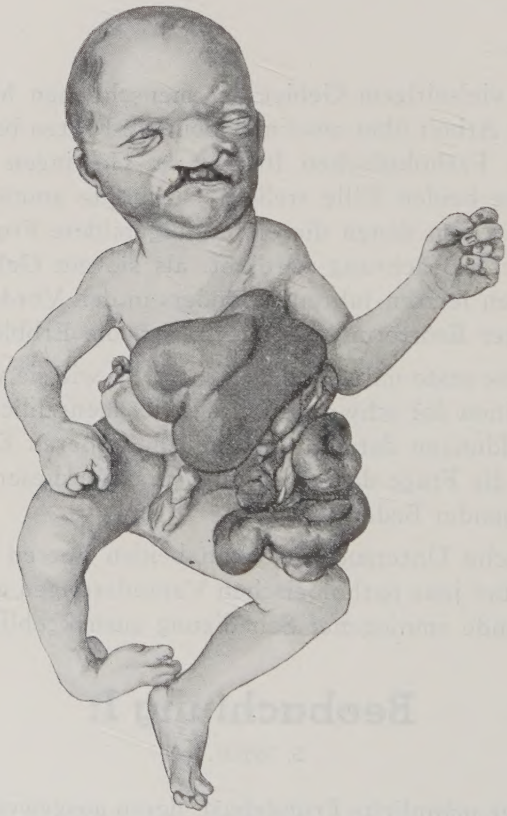

Abb. 1.

Vordere Ansicht der mißbildeten Frucht S. 755/37. Amniotisch bedingte Fehlbildungen insbesondere an den Händen und dem lk. Bein, Vorfall von Bucheingeweiden durch ein Schizosoma.
(Gez. nach einem Lichtbild von C. Heijl.)

Da anderwärts die Gesichtsverhältnisse und der Eingeweidesitus näher untersucht wurden, ging uns nur der Rumpf mit den Gliedern und dem Hirnschädel zu. (Es bestand eine rechtsseitige

Lippen-Kiefer-Gaumenspalte in typischer Gestalt und am physiologischen Ort.)

An der uns zugesandten Frucht sind die Ohrmuscheln beiderseits vorhanden und normal entwickelt. Unterlippe und Zunge sind zu erkennen und gut ausgebildet. Die im Bereich des Hinterkopfes noch erhaltene Kopfhaut ist mit bis 2,5 cm langen Haaren bedeckt. Am ganzen übrigen Körper sind bis 5 mm lange Lanugohaare vorhanden. In den Achselhöhlen und den Schenkelbeugen finden sich noch weißliche Beläge von Vernix caseosa.

Der Hals ist normal lang, die Schultern stehen ungleich hoch; die linke Schulter ist etwas hochgezogen. Infolge der oben erwähnten Eingeweidesektion sind von den Urogenitalorganen nur Penis, Testikel und Scrotum erhalten.

Die Wirbelsäule zeigt im cervikalen und oberen thorakalen Teil einen normalen Verlauf. In Höhe des zweiten Brustwirbeldornfortsatzes biegt die Wirbelsäule nach links und vorn ab; es entsteht an dieser Stelle eine deutliche Linksskoliose. Die folgenden Lendenwirbel springen tief in das kleine Becken vor. Steißbein und Kreuzbein stehen in einem Winkel von 35 Grad zu einandergeneigt. Die rechte Beckenschaufel ist nach vorn gedreht, das Becken ist gegen die Wirbelsäule verkantet.

Durch die seitliche Verbiegung der Wirbelsäule ist die linke Bauch- und Brusthöhle erheblich verkleinert. Die Einengung ist so hochgradig, daß die Innenflächen der Rippen links fast die Wirbelkörper berühren. Es ist verständlich, daß in der linken Bauch- und Brusthöhle die Eingeweide keinen Platz hatten. Bei der uns vorliegenden ausgeweideten Frucht sind das Brustbein sowie die sternalen Enden der Rippen fortgeschnitten, und somit ist ein Überblick über die tatsächlich vorhanden gewesenen Größenverhältnisse der Leibeshöhlen nicht mehr möglich.

In gleicher Höhe der seitlichen Abbiegung der Wirbelsäule findet sich im Rücken, fest mit der äußeren Haut verwachsen, ein etwa kirschgroßes Gebilde von glatter Oberfläche und weicher Konsistenz. Durch einen 1,2 cm breiten Hautstiel ist dieses über das Niveau der Haut erhabene Gebilde mit der Unterlage fest verwachsen; das Gebilde selbst ist gut beweglich. Nach rechts ver-

jüngt sich dieser kirschgroße Tumor konisch und endigt in einen 0,2 mm breiten, kurzen Strang. Auf Scheibenschnitten durch diesen Tumor erkennt man in Innern einen erbsengroßen, cystischen Hohlraum, der eine glasige Flüssigkeit enthält. Die Innenwand ist glatt. Die den Hohlraum umgebende äußere Haut ist bis 3 mm dick. Dieser Hohlraum steht mit den Hohlräumen des Wirbelkanals in keiner Verbindung. Senkrecht zur Wirbelsäule in gleicher Höhe der seitlichen Abbiegung zieht eine etwa 2 cm tiefe Schnürfurche zur vorderen rechten Bauchwand. Wie weit diese Schnürfurche nach vorn verlief, ist nicht genau festzustellen, da die vorderen Bauchdecken fehlen. In der Tiefe der Schnürfurche ist die Haut, namentlich auch in der Umgebung des cystischen Gebildes, narbig verändert.

Die Extremitäten.

Die Ober- und Unterarme sind beiderseits gut entwickelt und von gleicher Länge. Die Muskulatur ist kräftig ausgebildet. Die rechte Hand weist folgende Veränderungen auf: An der Stelle des dritten und vierten Fingers finden sich zwei nebeneinandersitzende kugelige Gebilde von etwa Erbsengröße. Die distalen Enden dieser Fingerstümpfe sind rund und zeigen keinerlei Andeutung eines Nagels oder eines Nagelbettes. Auch narbige Verziehungen, wie wie sie häufig an derartigen Stümpfen beobachtet sind, fehlen. In Höhe des dritten und vierten Fingergrundgelenkes erkennt man je eine senkrecht zur Fingerachse verlaufende, ringförmige Einschnürung, die bewirkt, daß die beiden Fingerrudimente nur noch durch einen dünnen Hautstiehl mit der Hand in Verbindung stehen. In der Tiefe der Einschnürung erkennt man Reste eines dünnen Fadens. Der fünfte Finger ist ebenfalls erheblich verunstaltet. Es findet sich hier statt eines normalen dreiteiligen Fingers ein 8 mm langes, dreieckig geformtes Gewebsanhängsel, das mit der breiteren Fläche der Hand unmittelbar aufsitzt. Nagel oder Nagelbett fehlen. Eine Einschnürung, ähnlich denen am dritten und vierten Finger, ist nicht zu erkennen. Der Daumen und der zweite Finger sind nicht verändert, beide sind normal lang (2,1 bzw. 3,1 cm). Die Form und Größe der Hand ist als normal zu bezeichnen.

Die Finger der linken Hand.

(Abb. 2 und 3).

Der erste Finger (der Daumen) ist wesentlich kürzer als der der rechten Hand. Das Endglied scheint zu fehlen. Makroskopisch ist die Anlage eines Nagels nicht zu erkennen, auch narbige Veränderänderungen fehlen im Bereich des Endgliedes. Der zweite Finger ist normal ausgebildet. Auch der dritte und vierte Finger sind normal lang, die einzelnen Glieder im Wachstum nicht beeinträchtigt. In der Mitte der Grundphalanx des dritten Fingers erkennt man eine seichte, etwa 1 mm tiefe, ringförmige Schnürfurche, die genau senkrecht zur Achse des Fingers verläuft. Der vierte Finger weist eine gleiche zirkuläre Einschnürung in Höhe des zweiten Interphalangealgelenkes auf. Der Rest eines Fadens ist in der Tiefe zu erkennen und fest mit der Haut verwachsen. Der Nagel dieses Fingers ist hochgradig verkümmert und nur in Form eines Nagelrestes angelegt. Das Fingerendglied erscheint, verglichen mit den

Abb. 2.

Volaransicht der Hände der mißbildeten Frucht S. 755/37.

übrigen Fingerendgliedern, verkürzt. Der fünfte Finger zeigt eine eben erkennbare Einschnürung im zweiten Interphalangealgelenk. Die Länge dieses Fingers aber ist normal. Die linke Hand selbst ist wohl konfiguriert.

Die genaue Form der Finger ist aus Abbildung 2 und 3 zu ersehen.

Abb. 3.
Dorsalansicht der Hände der mißbildeten Frucht S. 755/37.

Die Ober- und Unterschenkel sind kräftig entwickelt und gleich lang. Die Füße stehen rechts mehr als links in Supinationsstellung (Pedes vari). Die Zehen zeigen keine Veränderungen und sind normal lang (erste Zehe 1,5 cm, fünfte Zehe 0,8 cm). Ringförmige Einschnürungen, wie sie fast an allen Fingern gefunden werden, sind an den Zehen nicht zu erkennen.

Der röntgenologische Befund.

Der knöcherne Schädel bietet infolge Fehlens des Gesichtsschädels und eines Teiles der vorderen Schädelbasis ein unübersicht-

liches Bild. An der Wirbelsäule sind die einzelen Wirbel normal ausgebildet; Keilwirbel, besonders in Höhe der skoliotischen Abbiegung, sind nicht vorhanden. Die Ober- und Unterarmknochen, sowie die Ober- und Unterschenkelknochen weisen keine Veränderungen auf. Die Epiphysenlinien sind nicht sehr scharf begrenzt, Die Handwurzelknochen sind mit Ausnahme des Talus und des Calcaneus noch nicht knöchern angelegt. Die Phalangen der Zehen sind in normaler Zahl vorhanden. Das Becken weist außer der oben angeführten Verdrehung keine Abweichungen von der Norm auf. Die Metacarpalknochen werden an den beiden Händen zu je fünf Einzelknochen an typischer Stelle gefunden. Der Daumen der rechten Hand hat zwei, der zweite Finger hat drei Phalangen.

An Stelle der Phalangen der drei übrigen Finger findet sich nur im Bereich der drei Grundglieder je ein kurzer, verkümmerter, unscharf begrenzter Knochenrest.

Am ersten Finger der linken Hand fehlt die zweite knöcherne Phalange. Der zweite und dritte Finger lassen je drei gut entwickelte Phalange erkennen. Am vierten Finger ist die erste und zweite Phalange kräftig entwickelt, die Endphalanx nur als kleiner Knochenrest angelegt. Der fünfte Finger weist im knöchernen Aufbau keine Veränderungen auf.

Die hochgradige Varusstellung der Füße ist im Röntgenbild gut zu erkennen.

Die anatomische Präparation der Wirbelsäule läßt die Skoliose noch deutlicher in Erscheinung treten. Keilförmige Wirbelkörper werden nicht gefunden. Auch der Verdacht einer Spina bifida occulta, etwa in Zusammenhang mit dem am Rücken gefundenen cystischen Gebilde, bestätigte sich nicht.

Mikroskopische Untersuchung.

Die histologische Untersuchung jener cystischen Bildung am Rücken ergibt, daß die Innenwand dieses Gebildes von einem einreihigen Epithel ausgekleidet ist, das sich zum größten Teil von der Unterlage abgehoben hat. Es werden keinerlei Anzeichen eines Terratoms gefunden.

Meine Hauptaufgabe in dieser Arbeit besteht darin, den histologischen Befund jener Schnürringe und des eingengten Gewebes darzutun. Zu diesem Zweck fertigte ich Serienschnitte von dem eingeengten Teile der Finger und den distal und proximal von dem Schnürring gelegenen Geweben an und kam zu folgenden Ergebnissen:

Serie 1: dritter Finger links, längs geschnitten: Die makroskopisch seichte, ringförmige Einschnürung tritt im mikroskopischen Bilde als bogenförmige Eindellung deutlich hervor. Eine wesentliche Beeinträchtigung des unter dem Schnürring gelegenen Gewebes ist nirgends zu erkennen. Das Epithel erscheint in der bogenförmige Vertiefung etwas verdünnt, die Papillarkörper sind deutlich abgeflacht, so daß die Cutis in einer geraden Linie an die Basalschicht des Epithels grenzt. Die Cutis ist in der Tiefe etwas zusammengepreßt. Auf die Weite oder den Verlauf der Blutgefäße hat dieser Schnürring keinen Einfluß ausgeübt. Es werden in Höhe der Einschnürung große, weite Blutgefäße gefunden, die kontinuierlich durch die Stelle der Einschnürung hindurchziehen. Das Muskel- und Skelettsystem ist nicht verändert.

Serie 3: vierter Finger, links, längs geschnitten: Die Gewebsoberfläche ist in der Tiefe der Einschnürung nicht fortlaufend epithelisiert. An einigen Stellen scheint ein mehrschichtiges äußeres Plattenepithel niemals angelegt gewesen zu sein; die obere Begrenzungsschicht bildet hier ein Epithelsaum, der auch an einigen Stellen von der Cutis durchbrochen wird. Das Unterhautzellgewebe ist aus seiner normalen subepithelialen Lage hervorgezogen und geht mit seinem äußersten Zipfel in eine gefäßlose, kernarme Membran über, die aus der Tiefe der Einschnürung herausführt. Außen begrenzt diesen soliden Hautstrang eine einreihige Epithelschicht. Die seitlichen Ränder der Schnürfurche sind regelmäßig epithelisiert. Dieses äußere Epithel ist bestrebt, den Epitheldefekt in der Tiefe zu überwachsen. Auf die Gefäße hat dieser Schnürring keinen Einfluß ausgeübt. In Höhe der Einschnürung werden größere und kleine Gefäße gefunden, die unverändert die Stelle der Einschnürung durchlaufen. Die übrigen Weichteile des Fingerendgliedes sind stark zusammengepreßt. Die

Fasern der Gewebe laufen konzentrisch zur Stelle der tiefsten Einengung zusammen, um distal der zirkulären Schnürfurche wieder peripher auseinanderzuweichen.

Der Druck des einschnürenden Fadens war aber an diesem Finger so hochgradig, daß es zu einer Durchtrennung des in der Tiefe liegenden Knochens kam. Im distalen Fingerteil findet man einen unscharf begrenzten Knochenrest, der durch den schnürenden Druck von dem übrigen Knochen losgelöst wurde.

Es ist dies ein Beweis dafür, daß das höher differenzierte Knochengewebe auf einen länger andauernden Druck empfindlicher reagiert als die übrigen Gewebe. Anhäufungen von Leukozyten, das Auftreten von Riesenzellen und Osteoklasten weisen auf den Zustand einer resorptiven Entzündung hin.

Serie 4: erster Finger links, längs geschnitten: Das makroskopische Bild ließ auf einen vollständigen Defekt des Endgliedes schließen. Mikroskopisch erkennt man, daß das Endglied nicht ganz fehlt. Der Gelenkspalt des Interphalangealgelenkes ist deutlich zu erkennen, ebenfalls ein schmaler Knorpelrest distal des Gelenkspaltes. Die genaue Betrachtung der einzelnen Serienschnitte läßt — je mehr man sich der Mittellinie des Daumens nähert — erkennen, daß das Epithel sich tiefer einzusenken beginnt. Auf dieses tiefer eingesunkene Epithel lagert sich bei Betrachtung der folgenden Schnitte ein streifiges, gefäßloses, sehr engmaschiges Gewebe auf, das an beiden Seiten ziemlich scharf in das Stratum corneum der Epidermis übergeht. Dieses Gewebe, das sich nicht nur färberisch, sondern in seinem ganzen Aufbau wesentlich von der Umgebung unterscheidet, stellt den Rest oder auch das Anfangsstadium eines Nagels dar. Die Hyploplasie dieses Nagels ist durch den teilweisen Defekt des Endgliedes zu erklären.

Serie 7: vierter und fünfter Finger rechts, quer geschnitten: Die Querschnitte durch den vierten Finger geben einen genauen Aufschluß über die Weite und die Verteilung der Blutgefäße in Höhe der Einschnürung. Man erkennt auf den Querschnitten, die durch den hypoplastischen kugeligen Fingerstumpf gelegt sind, eine Vielzahl zentral gelegener Gefäße, deren Seitenäste zur Peripherie hin ausstrahlen. Je näher die Schnitte aber der Einschnürungsstelle

gelegt sind, umso enger werden die Gefäßlumina, um in gleicher Höhe der ringförmigen Einschnürung nur noch als sehr dünne, capillarähnliche Gefäßöffnungen in Erscheinung zu treten. Weiter unterhalb des Schnürringes werden die Gefäße wieder mächtiger bis zur normalen Weite der Handwurzelgefäße.

Auch das Knochenskelett ist durch den von allen Seiten wirkenden Druck hochgradig verändert. Der umschnürende Faden hat eine vollständige Durchtrennung der knöchernen Phalange bewirkt. Weisen doch die Querschnitte durch die Mitte des kugeligen Fingerstumpfes die Anlagen eines knorplig-knöchernen Gewebes auf. Diese Verknöcherung nimmt proximal nicht etwa zu, sondern in gleicher Höhe der Einengung durch den amniotischen Strang fehlt jegliche Anlage eines knöchernen Gewebes. Proximal der Einschnürung erkennt man dann die kräftig entwickelte knöcherne Phalange.

Die Querschnitte lassen auf eine Veränderung der übrigen Weichteile des Fingerstumpfes keinen einwandfreien Rückschluß zu. Der dreieckige Hautzipfel, der als hypoplastischer Rest des fünften Fingers anzusehen ist, weist keine Anlage eines knorpelig-knöchernen Gewebes auf.

Zusammenfassung des histologischen Befundes.

Die mikroskopische Betrachtung der Serienschnitte, die parallel und senkrecht zu den Schnürfurchen an den Fingern gelegt wurden, führt zu der Erkenntnis, daß die am Ort der Einschnürung gefundenen amniotischen Fäden auf das unter ihnen gelegene Gewebe einen verschieden starken Einfluß ausgeübt haben. Je tiefer die Einschnürung ist, um so beträchtlicher ist die Einengung der Gefäße. Die vaskuläre Versorgung des endständigen Gliedes ist unzureichend. Die Finger blieben auf der Entwicklungsstufe stehen, in der sie die äußere Schädigung traf.

Es ist ferner erwiesen, daß das knöcherne Skelett auch auf einen nicht sehr starken Druck — wenn dieser nur lange genug wirkt — empfindlich reagiert.

Beobachtung II:

S. 130/38.

(Geschenk von Herrn Professor Dr. W. Fischer an das Pathologische Institut Göttingen.)

28 cm lange weibliche Frucht von 1 kg Gewicht; die Frucht ist dem sechsten Schwangerschaftsmonat zuzurechnen. Nähere Angaben über den Verlauf der Schwangerschaft und der Geburt sind nicht zu erheben. Über das Aussehen und das Verhalten der Eihäute und der Placenta ist nichts bekannt.

Kopf, Hals und die oberen Extremitäten dieser Frucht sind normal entwickelt. Der Brustkorb ist regelrecht konfiguriert, die Brusteingeweide werden an typischer Stelle gefunden. Die linke Lunge zeigt eine Teilung in drei Lappen. Die Wirbelsäule verläuft im zervikalen und oberen thorakalen Teil regelrecht. In Höhe des zehnten Brustwirbels biegt die Wirbelsäule nach links und vorn ab; es kam zur Ausprägung einer starken Linksskoliose (vgl. Abb. 4).

Die Bauchhöhle ist nicht geschlossen. Die Baucheingeweide sind gleichsam regellos nach außen verlagert und gestatten keinen Einblick in den Leib. Die Eingeweide selbst sind mit gelbgrünlich schmierigen Massen bedeckt und zum Teil so fest miteinander verklebt, daß man Einzelheiten kaum erkennen kann. Die sehr große Leber ist vollständig um ihre Achse gedreht, der hintere Lobus caudatus sieht nach oben und vorn. Der rechte und der linke Leberlappen sind nach links seitlich ausgezogen. Die Milz liegt an normaler Stelle. Der Magen wird durch Zurücklegen der Leber unter derselben sichtbar. Der Magen ist frei beweglich und nicht von jenen schmierigen Auflagerungen überzogen. Der Dünn- und Dickdarm bilden ein unregelmäßiges Konvolut von sich kreuzenden, fest miteinander verbackenen Schlingen. Nach Entfernung der vorgelagerten Eingeweide erkennt man, daß sich statt der geschlossenen Bauchdecken ein 5 cm im Durchmesser messendes Loch in diesen befindet. Dieser große Defekt reicht vom Schwertfortsatz bis zum oberen Schamfugenrand. Die normale äußere Haut des Rückens und der Brust geht an der Grenze die-

ses Defektes sehr scharf in eine weiße, derbe, lederartige Membran über, die den Defekt kreisförmig umgibt und nach innenzu sehr zerfetzt ist. An einigen Stellen ziehen etwa 2—3 cm lange derbe Stränge vom Rand dieser Hautmembran zu den Baucheingeweiden und sind mit diesen fest verwachsen. Die Nieren und Nebennieren sind beiderseits vorhanden und überragen von der hinteren Leibeswand her über die seitlichen Ränder der Rippenbögen hinaus. Blase und Uterus erheben sich über den oberen Rand der Schamfuge. Die Eileiter und die Eierstöcke sind normal entwikkelt; After und Scheide sind durchgängig.

Unterhalb des rechten Rippenbogens erkennt man die Nabelschnur. Sie ist zur Hälfte von jener derben Haut eingehüllt und läßt bei ihrem Eintritt in den kindlichen Körper deutlich das Austreten der Nabelvene in die Leber erkennen. Auf Querschnitten durch die Nabelschnur erkennt man drei große Nabelgefäße. Et-

Abb. 4.
Vorderansicht einer amniogen mißbildeten Frucht mit seitlichem Schizosoma.
S. 130/38.

wa 2 cm vor Eintritt der Nabelschnur in den kindlichen Körper findet sich in der Nabelschnur eine kirschgroße Verdickung; es handelt sich um einen falschen Nabelschnurknoten.

Auf der linken Seite des Defektes in den Bauchdecken zieht von der Hautmembran ein 3 mm breiter Strang in Höhe des Ileosakralgelenkes zur Mittellinie des Rückens. Dieser Strang inseriert in Höhe des ersten Kreuzbeinwirbels in einen dreieckigen, zipfligen Hautlappen, der mit der umgebenden Haut fest verwach-

Abb. 5.

Linke untere Extremität der in Abb. 4 gezeigten Frucht S. 130/38.

sen ist. Der Übergang des Stranges in den Hautlappen ist nicht deutlich zu erkennen. An einigen Stellen ist dieser Strang schwärzlich verfärbt und stark eingetrocknet.

Der rechte Oberschenkel ist von normaler Länge. Der Unterschenkel ist stark verkürzt und steht in vollständig verdrehter Stellung. Rechts außen ragt am Unterschenkel im unteren Drittel ein zapfenförmiger Fortsatz von 1 cm Länge hervor. Dieser Fortsatz ist knochenhart, die Haut darüber ist gut verschieblich.

Der Fuß sitzt an atypischer Stelle; er ist nach oben verlagert und nach innen luxiert. Die Fußsohle ist nach oben gerichtet, der Fußrücken sieht nach unten. Das distale Ende des Unterschenkelknochens überragt den nach oben verlagerten Fuß um einige Millimeter. Eine tiefe Schnürfurche zieht in Höhe des inneren Malleolus um das obere Sprunggelenk auf der medialen Seite des Unterschenkels. Reste eines einschnürenden Fadens sind nicht zu erkennen. An der Hinterfläche des Unterschenkels inseriert etwa in der Mitte ein 3 mm breiter, sehniger Strang, wobei er sich in einem 1 cm langen, zipfligen Hautlappen fortsetzt. Dieser größtenteils vertrocknete Strang nimmt seinen Ursprung von jener derben Hautmembran, die die Nabelschnur scheidenförmig umgibt. Der Strang ist im allgemeinen schwärzlich verfärbt, der Übergang in die normale Haut des Unterschenkels ist weniger scharf. Von dem Hautzipfel des Unterschenkels gehen drei weitere schwärzlich verfärbte Fäden ab, die frei endigen und 4—6 cm lang sind.

Die linke untere Extremität (Abb. 5) ist recht kümmerlich entwickelt. Der Oberschenkel ist stark verkürzt, etwa 3 cm lang. Der ebenfalls stark verkürzte Unterschenkel steht in extremer Valgusstellung. Eine ringförmige Schnürfurche zieht in Höhe des unteren Drittels um den Unterschenkel herum. Der Fuß ist ähnlich wie rechts gegen den Unterschenkel nach oben luxiert, so daß das distale Ende des Unterschenkelknochens als zapfenförmiges Gebilde über den Fuß hinausragt. Der Fuß selbst steht in hochgradiger Varusstellung, so daß die Fußsohle nach rechts und innen sieht. Am linken Fuß sind nur vier Zehen ausgebildet, von denen die zweite und dritte Zehe in extremer Varusstellung stehen.

Der röntgenologische Befund.

Kopf, obere Extremitäten, Thorax zeigen in ihrem knöchernen Aufbau keine pathologischen Veränderungen. Die Skoliose der Brustwirbelsäule tritt deutlich hervor, die einzelnen Wirbel sind nicht verändert. Die Halswirbelsäule wird durch acht Wirbel gebildet. Das Kreuzbein erscheint gegen den letzten Lendenwirbel nach vorn luxiert. Das Steißbein ist nicht knöchern angelegt. Die

Wirbelbögen sind in der Höhe der letzten Lendenwirbel nicht geschlossen, es besteht an dieser Stelle eine Spinna bifida occulta.

Die rechte Beckenschaufel steht 2 cm höher als die linke. Links fehlt ferner der obere Schambeinast. Die Beckenhöhle ist ungleich weit, im ganzen hochgradig verengt.

Der rechte Oberschenkelknochen ist normal lang, die Epiphysenlinien sind scharf begrenzt. Die rechte Patella ist nur als Knorpelschatten zu erkennen. Das Wadenbein liegt seitlich etwas unterhalb des distalen Endes des Oberschenkelknochens und ist von normaler Länge und Form. Das Schienbein steht senkrecht zum Oberschenkelknochen und ist verkürzt, nur 2,5 cm lang. Der Tibiakopf läßt normale Konturen erkennen, der obere Teil des Schaftes ist regelrecht entwickelt. Distalwärts verjüngt sich die Tibia sehr schnell und weist an ihrem unteren Ende einen widerhakenähnlichen Fortsatz auf, der der Außenseite des Wadenbeins zugewandt ist. Diese Tibia bildet die Achse des oben beschriebenen zapfenartigen Gebildes, das im Bereich des Unterschenkels gefunden wurde.

Im Fußskelett ist der Knochenkern des Calcaneus gut zu erkennen. Der Talus ist erst knopelig angelegt. Der Knochenkern des Calcaneus liegt in der Ebene des Röntgenbildes 0,5 cm über dem distalen Ende des Wadenbeines. Alle fünf Metatarsalknochen und die Phalangen der fünf Zehen sind knöchern angelegt, durch die Luxation des Fußes aber aus ihrer normalen Stellung verlagert.

Den linken Oberschenkelknochen bildet ein 2 cm langer, hypoplastischer Knochenrest, an dem man weder am oberen Ende den Kopf und den Hals, noch am unteren Ende die Kondylen erkennen kann. Im Unterschenkel besteht eine Agenesie der Tibia, die Fibula ist gut ausgebildet; ihr proximales Ende überragt medial das distale Ende des Femur um einige Millimeter. Der Verdrehung des Fußes entsprechend, wird der Knochenkern des Calcaneus an atypischer Stelle gefunden.

Aus der Aplasie der Tibia im Unterschenkel und dem Fehlen einer Zehe im Fußskelett ist zu schließen, daß hier ein Strahlmangel vorliegt; im Fußskelett kam also die erste Zehe nicht zur Entwicklung. Die Metatarsen der übrigen vier Zehen sind vorhan-

den. Die zweite und dritte Zehe weisen je drei, die vierte und fünfte Zehe je zwei Phalangen auf.

Die anatomische Zergliederung der unteren Extremitäten soll einen Aufschluß über die Entwicklung des Muskel- und Gelenkapparates geben.

Gemäß der normalen äußeren Gestaltung der rechten Beckenhälfte und des rechten Oberschenkels sind die einzelnen Muskelgruppen regelrecht entwickelt; auch das Hüftgelenk weist keine Veränderungen auf. Die Beuger und Strecker des Oberschenkels inserieren unter Umgehung des vorspringenden Fibulakopfes ausnahmslos am Kopf der Tibia. Die Muskeln des rechten Unterschenkels haben alle einen atypischen Verlauf, obgleich ihre Ursprungsstellen als regelrecht zu bezeichnen sind. Der M. extensor digitorum longus und der M. extensor hallucis longus ziehen an der medialen Vorderfläche des Fibula schräg nach abwärts unter dem Ligamentum cruciatum hindurch zur Außenfläche des Fußes und gehen von dort aus in die Sehnen der Zehen über. Der M. tibialis anterior liegt als kleiner, hypoplastischer Muskel unter den Extensoren der Zehen.

Die M. peronei ziehen von der Außenfläche des Fibulakopfes medianwärts nach unten und erreichen die Außenfläche des Fußrückens zwischen dem distalen Ende der Fibula und dem nach oben verlagerten Calcaneus. Die Beuger (M. gastrocnemius und M. soleus) entspringen von der Hinterfläche der Kondylen des Femur, umlaufen die Tibia spiralig und inserieren medial zwischen Talus und Fibulaende an der Unterseite des Calcaneus. Die kurzen Fußmuskeln passen sich der verdrehten Stellung des Fußes an, weichen aber selbst nicht sehr stark von der normalen Verlaufsrichtung ab.

Die Tibia ist aus dem Stütz- und Bewegungsapparat des Unterschenkels verdrängt; sie hat keine Funktion mehr. Das Wadenbein ist zum Hauptknochen des Unterschenkels geworden. Die einzelnen Muskelgruppen ordnen sich daher konzentrisch um die Fibula an, wodurch zwangsläufig eine hochgradige Dystopie der einzelnen Muskeln bedingt wird.

Die anatomische Untersuchung der linken Beckenhälfte und der linken unteren Extremität ergibt eine noch hochgradigere Hypoplasie des Bewegungsapparates. Man erkennt einzelne schwache Muskelzüge am knöchernen Becken, die kaum näher definiert werden können, da die topographischen Verhältnisse in diesem Bereich keine genaue Lokalisation gestatten.

Den kurzen Femurrest umgeben vier scharf begrenzte Muskelwülste, die sicherlich die Reste des M. quadratus femoris darstellen. Der M. sartorius fehlt. Auf der Rückseite des Oberschenkels erkennt man zwei dünne, etwa 0,4 cm breite Muskelstränge als kümmerliche Reste der sonst kräftigen Beuger des Oberschenkels.

Der Unterschenkel ist gegen den Oberschenkel um etwa 135 Grad gedreht, so daß die Beuger über die Vorderfläche des Fibulakopfes hinwegziehen und distal an dem nach oben verlagerten Talus inserieren. Die M. peronei ziehen von der Hinterfläche der Fibula nach außen zwischen dem Calcaneus und dem Fibulaende hindurch zur äußeren Fußkante. Die Extensoren sind nur sehr kümmerlich ausgebildet und als dünne Muskelstränge zu erkennen. Die kurzen Fußmuskeln zeigen ähnliche Verhältnisse wie rechts.

Da auch im linken Unterschenkel infolge Fehlens der Tibia das Wadenbein zum Hauptstützknochen geworden ist, weisen die Muskeln auf der linken Seite eine noch hochgradigere Unterentwicklung und Verlagerung auf, als es am rechten Unterschenkel in Erscheinung tritt.

Der linke hypoplastische Femurrest steht weder mit dem Becken noch mit Unterschenkelknochen in gelenkiger Verbindung. Eine Gelenkpfanne ist an der linken Beckenhälfte nicht angelegt. Das proximale Ende des Femur umgibt eine geschlossene Gelenkkapsel, bei deren Eröffnung man eine glatte Knorpelfläche an dem Knochen erkennt. Das distale Ende des Femur ist ebenfalls in eine geschlossene Gelenkkapsel eingehüllt, unter welcher ebenfalls eine glatte Knorpelfläche ausgebildet ist. Ein Kniegelenk besteht nicht, da die Patella und die Tibia fehlen. Die Fibula artikuliert nicht mit dem Femurrest, sondern ist durch eine lockere Bindesubstanz an das Weichgewebe des Femurendes fixiert. Ein oberes Sprunggelenk ist nicht ausgebildet. Das distale Ende

der Fibula und die Trochlea des Talus sind je in eine geschlossene Gelenkkapsel eingehüllt, die sich von den darunter liegenden knorpeligen Flächen abheben lassen. Die Gelenkverbindungen des übrigen Fußskeletts sind nicht gestört.

Das rechte Hüftgelenk ist nicht verändert. Trotz der beträchtlichen Verbildung der Tibia ist das Kniegelenk regelrecht entwickelt. Die Kreuzbänder und die Menisken werden an typischer Stelle gefunden. Das Ligamentum patellare inseriert an der Tuberositas tibiae. Das Gelenk selbst umschließt eine normal dünne Gelenkkapsel, in welche die Fibula nicht einbezogen ist. Es besteht also kein Zweifel, daß der hypoplastische Knochen die Tibia ist.

Im Bereich der Fußgelenke wird eine atypische Gelenkverbinbindung zwischen der Hinterfläche des distalen Endes der Fibula und der Rolle des Talus gefunden. Die übrigen Gelenke des Fußes sind durch die atypische Stellung des Fußes etwas auseinander gezogen, den sich berührenden Flächen nach jedoch als normal zu bezeichnen.

Soweit die äußeren Verbildungen und Entwicklungsstörungen dieser zweiten mißbildeten Frucht. —

Jene, die Baucheingeweide überziehenden grünlich-gelben Beläge wurden histologisch untersucht. Man erkannte, daß das Kapselgewebe der Leber und deren Bindegewebszüge stark verquollen und durch hyperämische Gefäße auseinandergetrieben sind. Dazu besteht eine Ektasie der Lymphräume mit eigenartig geronnenen Stoffresten. Die Oberfläche weist eine unscharfe Begrenzung auf mit Zerfallserscheinungen nach außen. In dem angrenzenden Lebergewebe besteht eine starke Hyperämie. Blutbildungsherde sind massenhaft zu erkennen. Die Serosa der miteinander verbackenen Darmschlingen ist erheblich verdickt; an verschiedenen Stellen erkennt man entzündliche Infiltrate.

Ferner wurden jene Gewebsbezirke histologisch betrachtet, in denen der amniotische Strang in die äußere Haut übergeht. Hierbei wurde festgestellt, daß die äußere Haut im Bereich der zipfeligen Ausziehung die charakteristischen Bestandteile aufweist:

Ein mehrschichtiges, verhorntes Plattenepithel, ein deutliches Stratum papillare, Schweißdrüsen, Talgdrüsen und Haaranlagen sind zu erkennen. Auch größere Blutgefäße schieben sich in den Hautzipfel hinein. Das mehrschichtige Plattenepithel hört an einer Stelle plötzlich auf, das lockere, weitmaschige Bindegewebe wird in gleicher Höhe des Schwindens des äußeren Epithels durch ein homogenes, engmaschiges, streifig angelegtes Gewebe ersetzt. In dieser mesenchymalen Bindesubstanz sind anfangs Gefäße in geringer Zahl zu erkennen. Weiter außerhalb nimmt die Zahl der Gefäße sehr schnell ab, bis endlich keine Gefäße mehr zu erkennen sind. Gelegentlich trifft man auf kleinere Lymphspalten. Außen wird dieses streifige Gewebe von einem einfachen Epithelsaum begrenzt, der nicht an allen Stellen gleichmäßig erscheint. Das mehrschichtige Plattenepithel hat den Epithelsaum an der Stelle des Überganges etwas überwachsen, während sich das streifige Gewebe zungenförmig in den Hautzipfel vorschiebt. Die Längsschnitte durch den Strang lassen erkennen, daß in diesen vereinzelt dunklere Bezirke eingelagert sind, die man als feine Kalkablagerungen ansehen muß.

Der Übergang der äußeren Haut in den amniotischen Strang ist nicht überall in gleicher Höhe erfolgt.

An der zweiten Verwachsungsstelle des amniotischen Stranges mit der äußeren Haut ergibt die histologische Untersuchung die gleichen Veränderungen, wie sie oben ausgeführt sind.

Zusammenfassung.

Amniogene Mißbildung im Bereich des Rumpfes bzw. Bauches mit seitlicher Bauchbruchbildung und amniotischer Verstümmelung am rechten Unterschenkel und Fuß. Medialer Strahlmangel links (Agenesie des Schienbeins, des ersten Mittelfußknochens und der linken Großzehe).

Die Betrachtung der eben geschilderten zwei Mißbildungen führt hinüber zu der Frage, wie weit die einzelnen Fehler durch ungünstige amniotische Verhältnisse veranlaßt sein können. Zur Beantwortung dieser Frage sei zuerst ein Blick auf die besonderen Verhältnisse der ersten Frucht geworfen.

Sie zeigt im Gesicht die Folgen einer zweifellosen Entwicklungsstörung und zwar in Form einer Lippen-Oberkiefer-Nasenspalte der rechten Seite, also einer typischen Mißbildung, die man hier nicht auf Amnionseinflüsse zurückführen kann. Hier liegt das Ergebnis eines fortgesetzten Wachtums bei ungenügender Vereinigung bestimmter Gesichtsfortsätze vor; also im Grunde genommen eine hypoplastische Bildung, ein Entwicklungsfehler, der ganz allgemein als endogene Angelegenheit aufgefaßt wird.

Aber neben dieser Gesichtsmißbildung fallen weiterhin auf ein Bauchbruch sowie zahlreiche Störungsfolgen in der Entwicklung der Finger. Über den Bauchbruch kann ich allein anhand der Bilder nichts aussagen; denn die Bauchorgane waren aus der Frucht entfernt, als sie uns übergeben wurde. Dagegen stellt die Mißbildung der Finger ganz typische Fehler dar, die vom Standpunkt des Foetus aus gesehen, als erworben bezeichnet werden müssen.

Sie sind Beispiele typischer amniotisch entstandener Mißbildungen. Man muß diese Fingerverbildungen in ein gemeinsames Blickfeld zusammenfassen mit der eigentümlich plumpen, narbigen Veränderung am Rücken der Frucht. Leider sind an der Frucht längere Fäden und Fetzen des Amnions nicht mehr vorhanden gewesen, und leider konnte auch die Nachgeburt nicht untersucht werden; sie stand nicht zur Verfügung.

Es ist aber doch wohl so gewesen, daß irgendwie entstandene bandartige Verbindungen zwischen dem Rücken und dem Amnion hier sich auswirkten, ebenso wie entsprechende Bänder, Stränge oder Fäden zur Einengung der Blutzirkulation an den Fingern führten und die Gestaltung der Finger nicht nur behinderte, sondern geradezu nekrobiotische Vorgänge an den Fingern hervorriefen.

Man weiß aus der Betrachtung vieler einschlägiger Beobachtungen etwa folgendes:

Veränderungen an den Gliedmaßen, wie sie eben genannt wurden, sind amniotischen Bändern und Strängen zu verdanken, also Anteilen der Schafhaut, die sich zwischen Amnion und Amnion oder zwischen Amnion und Foetus ausspannten und unter Umständen intrauterin Einschnürungen, ja sogar Abschnürungen hervorrufen können (Hellner und Debrunner).

Auf die Entstehung solcher Bänder und Stränge werde ich nachher noch näher eingehen.

E. Schwalbe hat verlangt, daß, wenn Einschnürungen oder Abschnürungen durch amniotische Bänder erfolgt sein sollen, zwei grundlegende Bedingungen erfüllt sein müssen:

1. Amnionfäden müssen sich am Ort der Verletzung oder der Verstümmelung nachweisen lassen.
2. Die betreffende Mißbildung muß aus den Strängen und Verklebungen mechanisch verständlich sein.

Gg. B. Gruber hat in letzter Zeit in anderer Formulierung sich auf denselben Standpunkt gestellt. Der Autor verlangt, daß man von amniotischen Abschnürungen nur dann sprechen darf, wenn man

1. an dem abgeschnürten Gliede oder in der Schnürrinne fetzige oder fädige Amnionreste nachweisen kann,
2. gleichzeitig auch Unregelmäßigkeiten in der Bildung des Schafhaut sicher nachgewiesen sind.

Die erste Forderung ist hier erfüllt, mag auch an den weiterentwickelten Fadenresten der Charakter des Amnionsgewebes verändert sein. Die zweite Forderung bleibt offen; denn leider stand uns, wie schon betont, die Placenta der Frucht nicht zur Verfügung.

Es sind aber die Fingermißbildungen namentlich in der histologischen Betrachtung so charakteristisch, und es ist auch die narbige Erscheinung an der Rückenhaut so vielsagend, daß hier gewiß behauptet werden kann, die Perodaktylie sei amniotisch bedingt.

Seit im Jahre 1840 der junge Geburtshelfer Simonart in Belgien als erster Gelehrter die fraglichen Fäden als amniogen beschrieben hat, neigte man öfter dazu, Mangelbildungen an

den Extremitäten als amniotische Defekte, herrührend von amniogenen Bandeinschnürungen, anzusprechen. Diese Meinung, die sicherlich übertrieben wurde und auch Anwendung fand, wo sie nicht am Platze war, wird heute sehr stark eingeengt. Ja man sucht sogar nach Wegen, die fraglichen Schnürringe an den Fingern anders zu erklären.

So hat Menzel, ausgehend von der Anschauung, daß bei der normalen Entwicklung der Finger das Auswachsen der daktylen Strahlen, die Achsenrichtung der Finger und die Scheidung der Weichteilmäntel durch eine epitheliale Gewebseinsenkung erfolge, die Möglichkeit erwogen, ob sich dieser Vorgang nicht einmal atypisch in querer Richtung vollziehen könne. Ich kann dieser Möglichkeit nicht viel Zutrauen entgegenbringen. Es ist auffällig, daß solche Schnürungen an ganz verschiedenen Orten auftreten, nicht aber etwa immer in der Nähe der Fingergrundgelenke. Auch ist die Anzahl solcher Schnürringe in den einzelnen Fällen ungleich. Sodann führt diese Schnürung zu schwerer Ernährungsstörung der benachbarten tieferen Gewebspartien, einschließlich des Knochens. Endlich ist die Schnürungsrichtung garnicht immer zirkulär, sondern auch schräg, ja manchmal selbst längs gerichtet, was ja auch Menzel selbst gesehen hat. Ich verweise in dieser Hinsicht auch auf die Arbeit von Zechmeister.

Wenn im obigen Fall meiner ersten Beobachtung nicht sämtliche Finger in gleicher Weise Schnürringe aufwiesen, kann man trotzdem alle typischen Erscheinungen an den Händen auf amniotische Einwirkungen beziehen.

Dies betrifft namentlich den fünften Finger der rechten Hand. Man muß bedenken, daß amniotische Verwachsungen später gelöst werden können, und die geschehene Unterentwicklung nicht mehr ausgleichbar ist. Besonders sei noch hingewiesen auf die linke Hand. Hier sieht man eine hochgradige Veränderung des Daumens. Zunächst ohne Überbleibsel einer greifbaren exogenen Beeinflussung; aber zusammen mit den Schnürfurchen am dritten und vierten Finger derselben Hand und mit dem nachweisbar amniotischen Schaden der rechten Hand darf man hier von einer amniogenen Mißbildung sprechen. Dies umso mehr, als die unge-

wöhnlich furchige und wulstige Bildung am Rücken noch den Ansatzrest eines Stranges und die Folgen seiner Zugwirkung erkennen läßt. Das zystische Gebilde, im Inneren offenbar eine in der Lymphströmung behinderte umschriebene Stelle, sowie die starke skoliotische Verbiegung der Wirbelsäule dürften auf einen beträchtlichen Zug des hier ansetzenden Stranges zurückzuführen sein.

Wenn also auch nicht für jede einzelne fehlerhafte Erscheinung dieser Frucht am Ort des Fehlers Amnionsreste vorlagen, so kann man doch die Mißbildungen an den Händen insgesamt, ebenso wie die des Rückens als amniotisch bedingt auffassen, weil wenigstens einzelne dieser Schäden die amniogene Mißbildungsnatur durch den Nachweis von Fadenresten beweisen ließen.

Damit sind die wesentlichen Punkte der Forderungen von E. Schwalbe und Gg. B. Gruber sinngemäß erfüllt.

Viel gröber erwiesen sich die Veränderungen an den unteren Extremitäten meiner zweiten Beobachtung. Daß auch bei dieser Frucht amniotische Fadenwirkungen mitspielten, ergaben die vorhandenen Reste solcher Stränge ganz deutlich. Reste, die am Ort der Störungen, d. h. am Rumpf noch in Verbindung mit der Haut gefunden worden sind. Leider fehlte auch hier für eine genauere Betrachtung die Placenta, und ich möchte daher nicht weiter ausführen, wie weit der exzentrisch gelegene Bauchbruch ursächlich mit der amniogenen Störung in Verbindung stand. Bezeichnend ist, daß auch diese Frucht an ihrem Rücken eine zipflige Ansatzstelle eines Fadens aufweist, und daß sich dieser Strang im Verlauf zum linken Rand des Bauchbruches noch einwandfrei nachweisen ließ. Er inserierte dort in dem zeltartigen Gewebe, das den Bauchbruch teilweise bedeckte.
aufweist, und daß sich dieser Strang im Verlauf zum linken Rand des Bauchbruches noch einwandfrei nachweisen ließ. Er inserierte dort in dem zeltartigen Gewebe, das den Bauchbruch teilweise bedeckte.

Die genaue Untersuchung des Skeletts ergab nun hier eine schwere Atypie im Bereich der lumbosakralen Wirbelanordnung mit einer asymetrischen Ausbildung der Seitenwandbeine des

Beckens und mit einer mangelhaften Differenzierung des linken Schambeines. Während man nun rechts ganz unzweifelhafte amniotische Verstümmelungen mit Luxationsfolgen im Unterschenkel und im Fußbereich feststellen konnte, fehlte links die Tibia, und fehlte weiterhin der erste Mittelfußknochen und die Großzehe.

Es lag also hier ein medialer Strahlmangel unvollkommener Art vor, ohne daß es möglich gewesen wäre, am linken Fuß oder am linken Bein irgendwelche sichere amniotische Haftstellen zu finden.

Wir haben also in diesen beiden Beobachtungen das merkwürdige Zusammentreffen verschiedener Mißbildungen vor uns, die teils amniogen, teils nicht-amniogen erklärt sind. Dort trug der Foetus eine typische, nicht amniotische Gesichtsspalte, hier zeigte er einen unvollkommenen einseitigen Strahlmangel.

Dieses Zusammentreffen von Mißbildungen ungleicher Herkunft gibt natürlich zu denken.

Man kann sowohl die Gesichtsspalte wie auch die Erscheinung von Strahlmangel als endogen hypoplastische Bildungen ansehen.

(Daß dieses auch für den Strahlmangel meiner zweiten beobachteten Frucht zutrifft, können die eigenartigen Wirbelverhältnisse und Bogenschlußstörungen seines Kreuzbeines belegen.)

Die amniotischen Störungen sind dagegen exogen. Es ist verständlich, daß die endogene Verursachung ontogenetisch früher veranlaßt war als die amniotische. Und so ist es vielleicht erlaubt zu sagen, daß solche hypoplastischen Früchte für amniogene Störungen besonders bereit sind.

Worin diese Bereitschaft besteht, ist nun freilich nicht kurzhändig zu erklären.

In diesem Sinne fällt vielleicht ein besonderes Licht auf das Wesen der amniotischen Stränge, die an sich vielleicht nichts anderes sind, als die Zeichen einer unvollkommenen Dehiszenz des Amnionsepithels vom Ektoderm. Wo die Abspaltung des Amnions vom Ektoderm der Foetalhaut nicht erfolgt, kommt es später zur Strangbildung.

Freilich genügt diese Vorstellung noch nicht, Schürfurchen und Schnürringe in ihrer Anordnung zu erklären. Man wird diese sich so vorstellen können, daß die längs gedehnten Haut-Amnionsbrücken, deren strangartige Ausziehung durch die lebhaften Bewegungen des Foetus veranlaßt wird, sich an den Extremitäten bzw. an den Fingerknospen oder den Fingern verfangen, daß dadurch Fesselungen, Wundstellen, ja auch Verwachsungen bei narbiger Abheilung der Wunden entstehen. Solche Fesselungen sind dann der Grund von Schnürungen, von sekundären Wachstumsstörungen, ja von nachhaltigen Gewebsverlusten, Luxationserscheinungen, wie in meinem zweiten obigen Fall, endlich auch gelegentlich von ganzen Gliedverlusten.

Zusammenfassung.

Es werden zwei Vorkommnisse schwerer kombinierter Fehlbildung beschrieben, deren Fehler zum Teil amniogen erklärt werden. Eine Reihe von perodaktylen Fingerveränderungen werden histologisch untersucht und genauer beschrieben. Hier ergab sich eine Reihe von sekundären Gewebsveränderungen. Neben den amniotischen Fehlern trugen die Früchte auch sichere endogene Störungen davon. Dieses Zusammentreffen endogener und amniogener Fehler führt zu der Frage, ob nicht amniotische Brückenbildungen und Stränge in letzter Linie Überbleibsel und Zeugnisse einer hypoplastischen Amnionsbildung sind.

Verfasser ist geneigt, diese Frage zu bejahen.

Schrifttum.

Debrunner: Archiv f. orthop. Chir. Bd. 28, S. 1.

Debrunner und Hellner: Untersuchungen über amniogene Entstehung der Gliedmaßenbildung. Arch. f. klin. Chir. Nr. 172, S. 133.

Grosser: Frühentwicklung, Eihautbildung und Placentation des Menschen und der Säugetiere. J. F. Bergmann, München.

Grosser: Entwicklungsgeschichtliche Grundlagen amniotischer Mißbildungen. Verh. d. Dtsch. Pathol. Ges., 31. Tagg., S. 213; 1939.

Gg. B. Gruber: Zur Kritik placentarer und hypoplastischer Gliedmaßenfehler. Der Erbarzt Nr. 6, 1937.

Gg. B. Gruber: Angeborene Amputation, amniotische Abschnürung, hypoplastische Gliedmaßen-Stummel, Peromelie. Münch. Med. Wochenschr. Nr. 7. 1936, S. 259.

Gg. B. Gruber: Über Wesen und Abgrenzung amniogener Mißbildungen. Verh. d. Dtsch. Pathol. Ges., 31. Tagg., S. 228; 1939.

Hisao Kubo: Beitrag zur Kenntnis der angeborenen Mißbildungen mit besonderer Berücksichtigung der Entstehung der amniotischen Verwachsungen. Virch. Arch. 276, S. 241.

Menzel: Spontane Daktylolyse, eine eigentümliche Erkrankung der Finger. Arch. f. klin. Chir. Bd. 16, S. 667.

Schwalbe: Über Extremitätenmißbildung. Münch. Med. Wochenschrift. 1906, S. 493.

E. Vogt: Über intrauterin erworbene Entwicklungsstörungen. Jahreskunde für ärztliche Fortbildung, Heft 6, 1936.

F. Zechmeister: Beiträge zur Frage der amniotischen Mißbildungen. Zeitschr. f. d. gesamte Anatomie. Nr. 10, 1924, Abtlg. 2, S. 231.

Lebenslauf.

Ich, Fritz-Günther Seeliger, wurde am 6. November 1914 als zweiter Sohn des verstorbenen Oberstabsarztes a. D. und späteren praktischen Arztes Dr. med. Friedrich Seeliger sowie seiner ebenfalls verstorbenen Ehefrau Ottonie Seeliger geb. Lieff. in Wolfenbüttel geboren. Von 1924 bis 1933 besuchte ich das Reform-Realgymnasium zu Helmstedt und bestand dort Ostern 1933 die Reifeprüfung. Sodann widmete ich mich dem Studium der Medizin in Jena, Kiel und Göttingen.